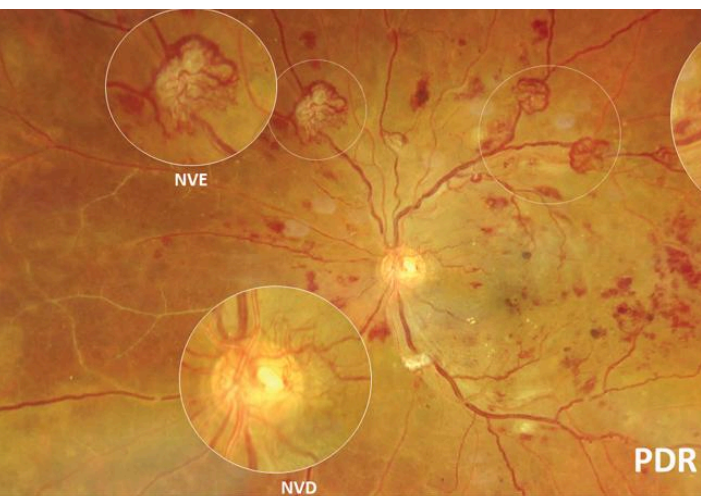


# ΔΙΑΒΗΤΙΚΗ ΑΜΦΙΒΛΗΣΤΡΟΕΙΔΟΠΑΘΕΙΑ



## ΤΙ ΕΙΝΑΙ

Χρόνια μικροαγγειακή επιπλοκή του σακχαρώδη διαβήτη που προσβάλλει τον αμφιβληστροειδή.

## ΚΛΙΝΙΚΗ ΣΗΜΑΣΙΑ

Κύρια αιτία απώλειας όρασης σε παραγωγική ηλικία

Μπορεί να εξελισσεται χωρίς συμπτώματα

## ΣΥΜΠΤΩΜΑΤΑ

- Θάμβος όρασης
- Μυοψίες
- Μείωση οπτικής οξύτητας

## ΠΡΟΛΗΨΗ

- Καλή γλυκαιμική ρύθμιση
- Ρύθμιση αρτηριακής πίεσης
- Τακτικός οφθαλμολογικός έλεγχος

## ΔΙΑΓΝΩΣΤΙΚΕΣ

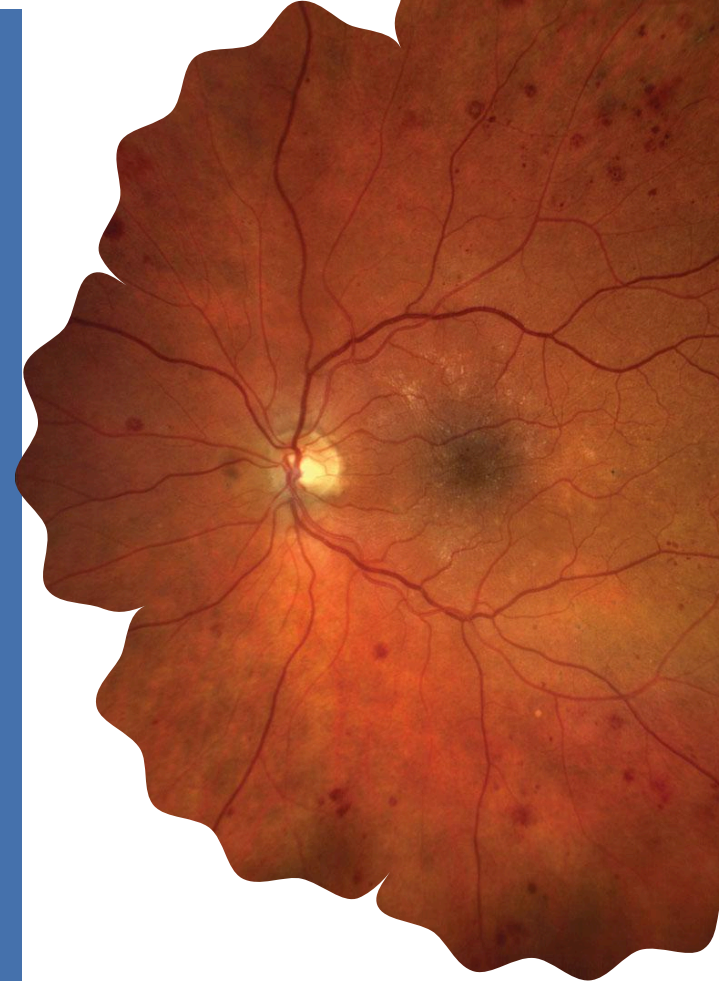### ΕΞΕΤΑΣΕΙΣ

- Βυθοσκόπηση
- Οπτική Τομογραφία Συνοχής (OCT)
- Αγγειογραφία

### Η ΑΠΩΛΕΙΑ ΟΡΑΣΗΣ

ΜΠΟΡΕΙ ΝΑ  
ΠΡΟΛΗΦΘΕΙ

**Η ΕΓΚΑΙΡΗ  
ΔΙΑΓΝΩΣΗ ΕΠΙΤΡΕΠΕΙ  
ΑΠΟΤΕΛΕΣΜΑΤΙΚΗ  
ΠΑΡΕΜΒΑΣΗ**



ΙΠΠΟΚΡΑΤΕΙΟ  
ΣΥΝΕΔΡΙΟ

ΔΙΑΒΗΤΙΚΗ  
ΑΜΦΙΒΛΗΣΤΡΟΕΙΔΟΠΑΘΕΙΑ

& ΗΛΙΚΙΑΚΗ ΕΚΦΥΛΙΣΗ ΩΧΡΑΣ  
ΚΗΛΙΔΑΣ

ΠΡΟΛΗΨΗ ΚΑΙ ΕΓΚΑΙΡΗ ΔΙΑΓΝΩΣΗ

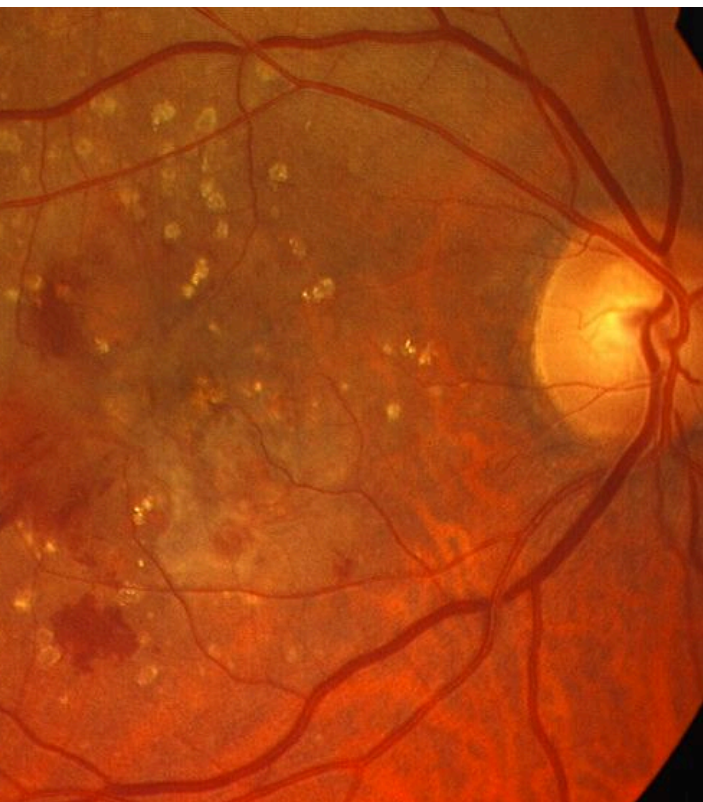# ΗΛΙΚΙΑΚΗ ΕΚΦΥΛΙΣΗ ΩΧΡΑΣ ΚΗΛΙΔΑΣ

## ΤΙ ΕΙΝΑΙ

Εκφυλιστική νόσος της ωχράς κηλίδας που επηρεάζει την κεντρική όραση.

## ΜΟΡΦΕΣ

- Ξηρή (ατροφική)
- Υγρή (νεοαγγειακή)



## ΣΥΜΠΤΩΜΑΤΑ

- Παραμόρφωση ευθειών γραμμών
- Κεντρικό σκότωμα (μαύρη κηλίδα)
- Δυσκολία στην ανάγνωση

## ΠΑΡΑΓΟΝΤΕΣ ΚΙΝΔΥΝΟΥ

- Ηλικία
- Κάπνισμα
- Γενετική προδιάθεση

## ΔΙΑΓΝΩΣΤΙΚΕΣ ΕΞΕΤΑΣΕΙΣ

- Βυθοσκόπηση
- Οπτική Τομογραφία Συνοχής (OCT)
- Αγγειογραφία

**Η ΕΓΚΑΙΡΗ  
ΔΙΑΓΝΩΣΗ ΕΠΙΤΡΕΠΕΙ  
ΑΠΟΤΕΛΕΣΜΑΤΙΚΗ  
ΠΑΡΕΜΒΑΣΗ**

## ΟΦΘΑΛΜΟΛΟΓΙΚΗ ΚΛΙΝΙΚΗ ΠΠΓΝ ΛΑΡΙΣΑΣ

ΤΜΗΜΑ ΙΑΤΡΙΚΗΣ  
ΣΧΟΛΗ ΕΠΙΣΤΗΜΩΝ ΥΓΕΙΑΣ  
ΠΑΝΕΠΙΣΤΗΜΙΟ ΘΕΣΣΑΛΙΑΣ

